

# Sulfato de calcio con plasma rico en factores de crecimiento (PRFC) como sustituto óseo en el tratamiento de quiste odontogénico periapical: Reporte de un caso

## Calcium Sulfate with Plasma Rich in Growth Factors (PRGF) as Bone Substitute in the Treatment of Periapical Cyst: Case Report

Peñaloza-Cuevas R. DDS, MSc, PhD<sup>1</sup>; Mendiburu-Zavala C. DDS, MSc, PhD<sup>1</sup>;  
Cárdenas-Erosa R. DDS, MSc<sup>1</sup>; Flores-Pineda AG. Br<sup>2</sup>; López-Medina BA. Br<sup>2</sup>

1. Docente de tiempo completo de la Facultad de Odontología de la Universidad Autónoma de Yucatán, México.
2. Estudiante de pregrado de la licenciatura en Cirujano Dentista de la Facultad de Odontología de la Universidad Autónoma de Yucatán, México.

Autor para correspondencia: Dr. Ricardo Peñaloza-Cuevas - pecuevas@correo.uady.mx

Recibido: 21-VII-2016

Aceptado: 13-IX-2016

Publicado Online First: 19-IX-2016

DOI: <http://dx.doi.org/10.15517/ijds.v0i0.26301>

### RESUMEN

**Introducción.** Los quistes periapicales se desarrollan a partir de un granuloma periapical preexistente y de la estimulación de los restos epiteliales de Malassez presentes en la membrana periodontal. En general son asintomáticos y suelen descubrirse de manera incidental al realizar radiografías de la cavidad bucal. Por otro lado, al ser eliminados dejan una cavidad que tarda en regenerarse y puede dejar defectos óseos que afectan la rehabilitación con implantes. La utilización del sulfato de calcio como sustituto óseo se debe a la alta biocompatibilidad y capacidad de combinarse con fosfatos para formar apatita que estimula la osteogénesis. Al combinarlo con plasma rico en factores de crecimiento (PRFC), estos se liberarán y estimularán la producción de osteoblastos. **Presentación del caso.** Paciente masculino de 57 años de edad acude para exodoncia de múltiples órganos dentarios. Clínicamente, se observan remanentes de preparaciones para prótesis fija, la mucosa rosa pálido, a nivel del OD 1.3 se observaba resto radicular. En radiografía panorámica se observa zona radiolúcida de aprox. 1.5 cm de diámetro, con bordes bien definidos. **Discusión.** Los protocolos para acelerar la regeneración ósea favorecen la conservación de la arquitectura ósea. La mayoría de los pacientes que acuden a la Facultad de Odontología de la UADY para este tipo de tratamientos son de escasos recursos por lo que se sugiere el uso del sulfato de calcio como sustituto óseo ya que es fácil de obtener y de precio accesible.

### PALABRAS CLAVE

Quiste; Sulfato de calcio; Plasma; Factores de crecimiento; Osteoblastos.

## ABSTRACT

**Introduction.** Periapical cysts are preceded by a chronic periapical granuloma and stimulation of cell rests of Malassez present in the periodontal membrane. Usually, they are asymptomatic and are discovered incidentally during x-ray exams. On the other hand, when removed they leave a cavity that would take long to regenerate and could leave bone defects affecting implant rehabilitation. The use of calcium sulphate as bone graft its justified by its high biocompatibility and its ability to combine with phosphates to form apatite which stimulates osteogenesis. When combined with growth factors in platelet rich plasma, those factors will be released and will also stimulate osteoblast production. **Case presentation.** Male patient of 57 years comes for extraction of multiple dental organs. Clinically, remnants of preparations for fixed prostheses are observed, pale pink mucosa, at the level of dental organ 1.3, a radicular rest was observed. In panoramic radiography, a radiolucent area of approx. 1.5 cm in diameter with well-defined edges was observed. **Discussion.** The protocols to accelerate bone regeneration promote the conservation of bone architecture. The majority of patients that attend this institution and require this type of treatment are of low socioeconomic status, reason why calcium sulphate is suggested as bone graft because of its low cost and accessibility.

## KEYWORDS

Cyst; Calcium sulfate; Plasma; Growth factors; Osteoblast.

## INTRODUCCIÓN

Los quistes se definen como bolsas tapizadas interiormente por epitelio y recubiertas de tejido conectivo en la cara externa, que encierran un contenido líquido o semilíquido, siendo el quiste odontogénico periapical, uno de ellos. Éste además puede destruir hueso, causar movimientos dentales o convertirse en lesiones no benignas. Se desarrollan a partir de un granuloma periapical preexistente (tejido inflamatorio crónico) a nivel del ápice de un diente no vital. El revestimiento de epitelio del quiste odontogénico periapical deriva de los restos epiteliales de Malassez. Son generalmente asintomáticos y se descubren de manera incidental durante el examen radiográfico (1, 2, 3.)

El tratamiento de este tipo de lesiones está condicionado a múltiples factores como: el tamaño y localización de la lesión; relación con estructuras anatómicas vecinas y la posible afectación de estructuras dentales, entre otras.

El objetivo es elegir la modalidad de tratamiento que conlleve el menor riesgo, la menor probabilidad de recurrencia, la mínima morbilidad y la erradicación total de la lesión (3, 4).

La enucleación, tratamiento habitual de los quistes, consiste en la extirpación de la lesión despegándola del hueso, corroborando con el examen histológico, la eliminación total de la lesión. En general, esta técnica quirúrgica se asocia a una alta tasa de recurrencia y presenta complicaciones como dehiscencias, supuración y en ocasiones fractura de las corticales óseas remanentes por debilitamiento, aunque suelen ser poco frecuentes (1, 4, 5, 6).

La marsupialización y la descompresión han sido utilizadas como tratamiento quirúrgico conservador en grandes quistes para disminuir el tamaño y limitar la extensión de la cirugía. Consiste en realizar una cavidad quirúrgica en la pared del quiste, vaciando su contenido y manteniendo la continuidad entre el quiste y la cavidad bucal,

seno maxilar o cavidad nasal, permitiendo la neoformación ósea o auto-reparación (5, 7-11).

La resección radical es una técnica mucho más amplia en la que se incluye la extirpación del quiste y un área ósea alrededor del mismo, tratando de eliminar todo el tejido epitelial existente en la periferia, con el fin de prevenir la recidiva. Dependiendo del tamaño y localización del quiste, la resección puede ser marginal (preservando la basal ósea) o segmentaria (si se trata de grandes quistes en los que el margen óseo sano sea escaso y no permita preservar la continuidad ósea maxilar o mandibular) aunque ésta última presenta mayor recurrencia. El inconveniente de estas técnicas radica en la necesidad de la reconstrucción del defecto, posterior a la cirugía (2,6,12-16).

La reconstrucción del defecto óseo posterior a la enucleación del quiste, es parte fundamental del tratamiento ya que la regeneración autóloga es lenta y podría generar defectos óseos permanentes que alteren la estética dentomaxilar y facial. Debido a ello, se usan injertos de materiales naturales y sintéticos que actúan como sustitutos óseos, coadyuvando en los procesos regenerativos. Estos materiales de injerto se categorizan en cuatro grupos: autólogo, del mismo individuo; alogénicos, de otro individuo de la misma especie; xenoinjerto, de otras especies y aquellos de origen sintético (17,18,19,20).

Los injertos de hueso autólogo siempre son la primera opción debido a las propiedades osteogénicas, osteoconductoras y osteoinductivas. Las zonas donadoras más frecuentes son el mentón y la región retromolar en los maxilares. En los casos que se requiera mayor cantidad de hueso, la cresta ilíaca es el sitio ideal, aunque presenta mayor riesgo de complicaciones (dolor crónico, pérdida sensorial, defectos de contorno, hernias, inestabilidad de la articulación sacroilíaca, fractura patológica, daño en los uréteres, hematomas y hemorragias) o la calota.

Los aloinjertos (Grafton® DBM Osteotech, Eatown, Nueva York, EEUU; BioDBM®, Biograft, México DF, México) son suministrados por bancos de tejidos. Se obtienen de cadáveres y se procesan por congelación o desmineralización. A pesar de ser osteoconductores y osteoinductores, existe el riesgo de transmisión de enfermedades (VIH, Hepatitis B y C). Los xenoinjertos son derivados de animales y mediante diversos estudios se ha demostrado su biocompatibilidad. La hidroxiapatita bovina (Bio-Oss®, Geistlich Pharmaceutical, Wolhusen, Suiza; Nukbone®, Biocriss, México DF, México; NuOss®, Ace Surgical Co. Inc. Brockton, MA USA) se obtiene de hueso bovino que es procesado para eliminar el componente orgánico. Por otra parte, los de origen porcino (Bio-Oss-Collagen®, Geistlich Pharmaceutical, Wolhusen, Suiza) también son biocompatibles, biofuncionales y presentan escasa respuesta inflamatoria por lo que se usan con relativa frecuencia. Los injertos aloplásticos son materiales sintéticos e inertes, entre ellos se encuentran el fosfato de calcio y los vidrios bio-activos (Interpore 200®, Interpore International, Irvine, CA, EEUU; Osteogen®, Park Dental Research, Nueva York, EEUU; PerioGlas®, NovaBone, Jacksonville, FL, EEUU;  $\alpha$ -TCP: BioBase®, Zimmer Dental, Friburgo/br., Alemania). Estos se pueden utilizar aislados o combinados con otros materiales de injerto (19-24).

Los biomateriales desarrollados recientemente para uso clínico en la terapia regenerativa del hueso deben ser osteoinductores, fáciles de manejar, adecuados para la aplicación in situ, disponibles a gran escala, seguros y rentables. El sulfato de calcio cumple con todos estos requisitos (19, 23, 26, 29).

El sulfato de calcio (CaSO<sub>4</sub>) es un material aloplástico (inorgánico, inerte) que se ha utilizado como sustituto óseo durante varios años. El primer registro como biomaterial de injerto óseo fue reportado por el médico alemán Friedrich Trendelenburg. Posteriormente, Dreesman en

1892, en 8 pacientes con defectos óseos de huesos largos, reportando buenos resultados. El uso como injerto radica en la gran capacidad osteoconductiva, formando una matriz que permite guiar y favorecer el crecimiento óseo (19-27, 29).

El injerto óseo puede acelerar la cicatrización. Una vez que se ha implantado, el  $\text{CaSO}_4$ , se disuelve en iones calcio y sulfato en aproximadamente 8 semanas. Los iones de calcio se combinan con los iones de fosfato presentes en el defecto óseo para formar fosfato de calcio, que a su vez forma una red osteoconductiva de apatita que estimula el crecimiento óseo en la zona (25, 27, 30).

Por otra parte, el plasma rico en factores de crecimiento (PRFC) es una suspensión concentrada de sangre centrifugada compuesta bioquímicamente de suero, leucocitos, plaquetas y factores de crecimiento (proteínas que ejercen de manera principal la acción regenerativa en el lecho de la lesión). En esta suspensión se pueden encontrar: el factor de crecimiento de origen plaquetario (PDGF), activador de los macrófagos y promotor indirecto de la angiogénesis que además favorece la formación de colágeno tipo I; el factor de crecimiento de transformación-beta (TGF-beta) que inhibe la formación de osteoclastos y participa en la proliferación y diferenciación de células mesenquimales; el factor de crecimiento fibroblástico (FGF) que inhibe los osteoclastos pero favorece la proliferación de osteoblastos y fibroblastos; el factor de crecimiento similar a la insulina (IGF) encargado de sintetizar osteocalcina, colágeno tipo I y fosfatasa alcalina por los osteoblastos; el factor de crecimiento endotelial vascular (VEGF) que otorga a los vasos sanguíneos hiperpermeabilidad y también participa en la proliferación de células endoteliales y el factor de crecimiento epidérmico (EGF) que tiene propiedades mitógenas, quimiotácticas, es proapoptótico y participa en la diferenciación de

varios tipos celulares. Además de sus propiedades osteoconductivas y osteoinducción, el plasma permite compactar y retener el material de injerto aportando estabilidad y adhesión al mismo (27, 31, 32, 35).

Mientras que el sulfato de calcio carece de los factores de crecimiento que el plasma proporciona, el plasma requiere de un vehículo para los factores. La mezcla de ambos genera una reacción exotérmica que activa los factores de crecimiento contenidos en el plasma. Asimismo, la presencia de una capa de hueso en la pared inferior y lateral del defecto y la presencia del gel de PRFC mezclado con sulfato de calcio, actúa como una barrera que impide la migración de células epiteliales de la mucosa hacia el defecto y favorece la angiogénesis de la zona injertada (23-27, 34-39).

## REPORTE DEL CASO

Masculino de 57 años de edad, originario y residente de Mérida, Yucatán, México, que acudió a la clínica de cirugía para extracciones dentales múltiples por motivos protésicos (1.1, 1.2, 1.3, 1.4, 1.5, 2.1, 2.2, 2.3, 2.4, 2.5, 2.6 y 2.8). Clínicamente, en la región anterior del maxilar, se observó remanentes de preparaciones dentales para prótesis fija; la mucosa de color rosa pálido, aparentemente sana. A nivel del órgano dentario (OD) 1.3 se observó presencia de un resto radicular (fig. 1A). Existían restauraciones defectuosas y exposición radicular de varios OD. A la valoración de las imágenes de esta zona, en la ortopantomografía, a nivel del OD 1.3 se visualizó zona radiolúcida de aprox. 1.5 cm de diámetro con bordes bien definidos y radiopacos (fig. 1B). Se indicó tomografía axial computarizada (TAC) del maxilar en la que se observó una lesión que abarcaba a los OD 1.3 y 1.2 y con perforación de las corticales vestibular y palatina, produciendo una cavidad amplia (fig. 1 C y D).

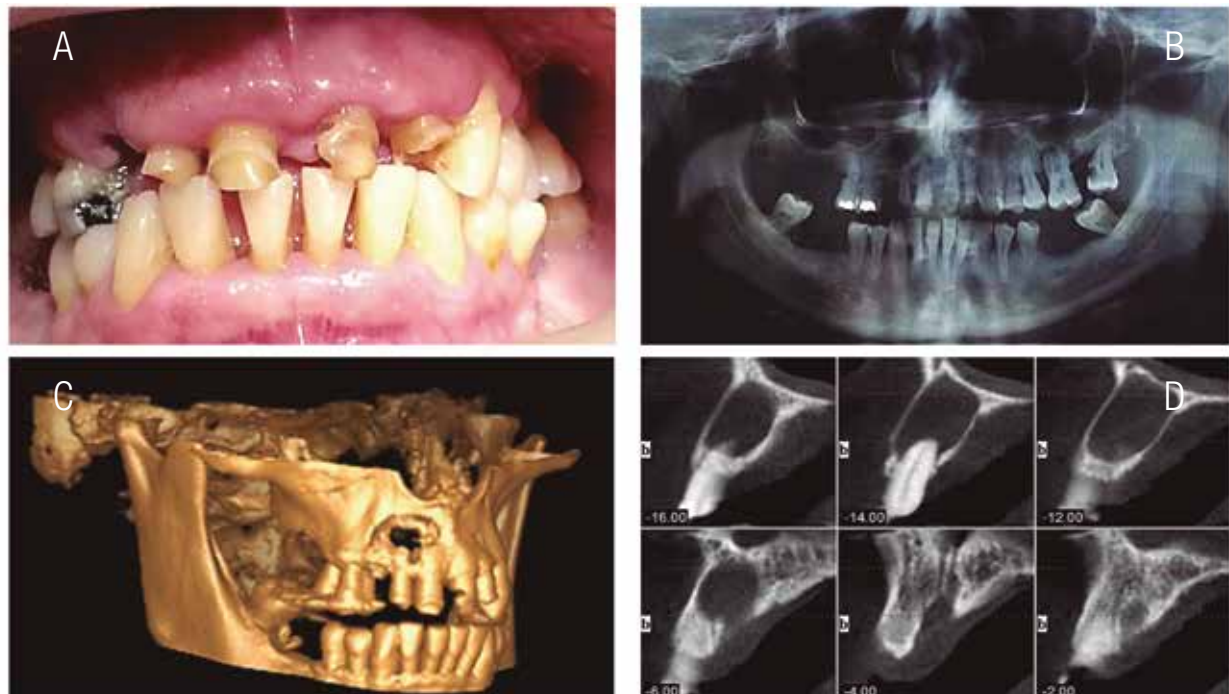
Bajo protocolo de asepsia-antisepsia y previa extracción de 36 cc de sangre total centrifugados en una centrifuga Bti Drucker® a 800 rpm durante 8 min para la obtención del PRFC (40), se procedió a anestesiarse mediante técnica infiltrativa (mepivacaína al 2%) todo el maxilar con el propósito de realizar las extracciones dentales. Posteriormente, se realizó un colgajo de espesor total bilateral exponiendo la premaxila y la lesión (fig. 2A). Una vez localizada, se completó la osteotomía de la cortical externa facilitando la enucleación total, con curetas de Lucas y periostótomos, de la lesión (fig. 2B y C).

A continuación se prosiguió realizar la mezcla del PRFC-CaSO<sub>4</sub> y activarlo con cloruro de calcio hasta obtener un gel y así colocarlo en el lecho de la lesión, buscando devolver la arquitectura ósea a la zona (fig. 3A y B). Se reposicionó el colgajo y se cerró con sutura continua, se dieron

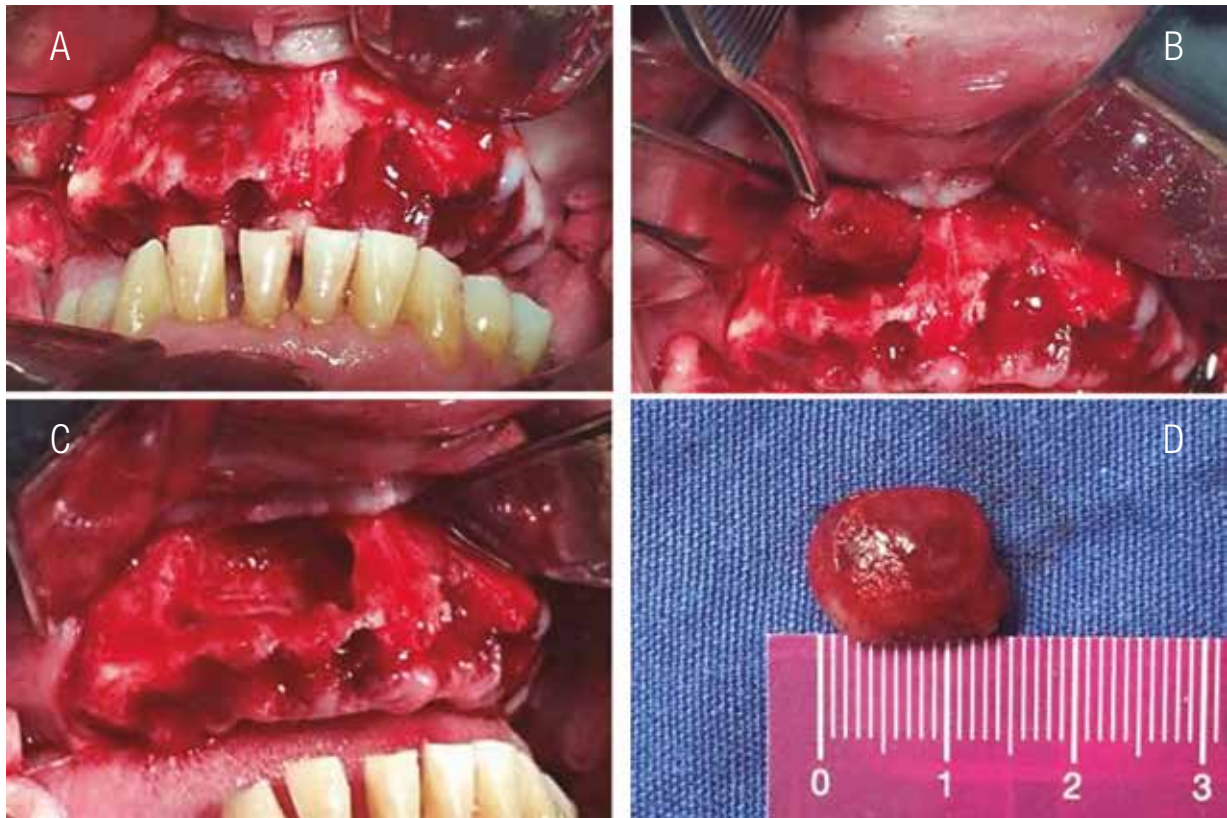
indicaciones (fig. 3C). Se prescribió Clindamicina (300 mg c/8 hrs durante 5 días), Nimesulida (100 mg c/12 hrs durante 5 días), Ibuprofeno (600 mg c/8 hrs durante 5 días) y gel de clorhexidina (c/8 hrs durante 15 días).

La muestra obtenida se envió a histopatología donde se observó epitelio escamoso estratificado con edema intercelular y alta vascularización, corroborando así el diagnóstico de quiste periapical (fig. 3D).

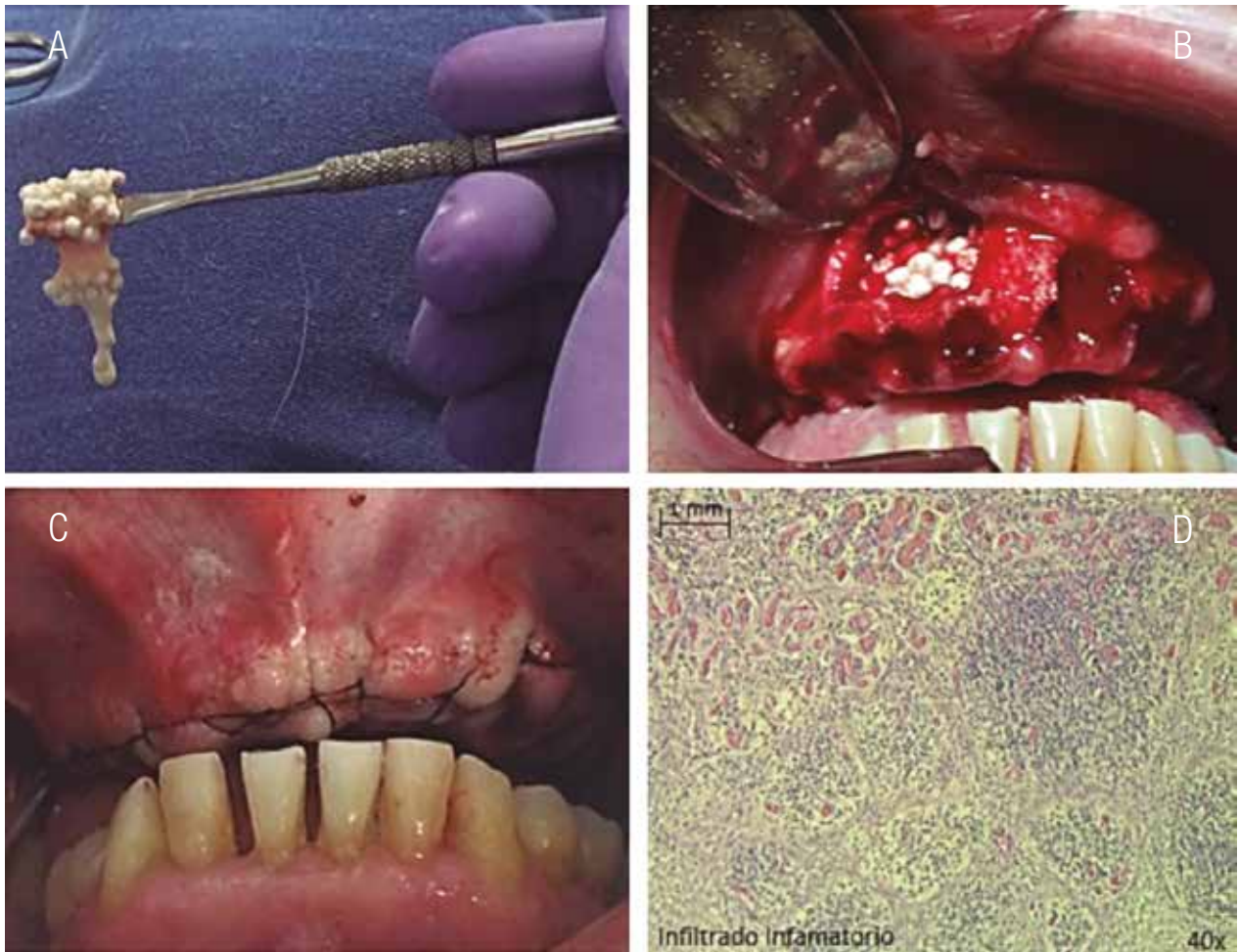Este artículo es parte del proyecto de investigación "Prevalencia de las anomalías óseas de los maxilares que afectan a los procedimientos de rehabilitación bucal" aprobado por el Comité de Ética en Investigación del Centro de Investigaciones Regionales "Dr. Hideyo Noguchi" UADY, con Número ID 0026-2015.



**Figura 1.** A. Situación inicial del paciente donde se observan remanentes de preparaciones para prótesis, restauraciones dentales defectuosas y exposición radicular. B. Imagen radiográfica panorámica en la que se observa lesión radiolúcida a nivel del OD 1.2 y 1.3 con bordes definidos. C. TAC que expone perforación de corticales óseas vestibular y palatina del maxilar en zona superior derecha. D. Corte axial de la lesión.



**Figura 2.** A. Elevación del colgajo de espesor total para exponer la lesión. B. Enucleación de la lesión, desprendiéndola del hueso. C. Enucleación y lecho de la lesión posterior a su enucleación. D. Lesión extraída.



**Figura 3.** A. Sulfato de Calcio mezclado con plasma rico en factores de crecimiento. B. Colocación del sustituto óseo en el lecho de la lesión. C. Sutura continua realizada para reposicionar el colgajo. D. Epitelio escamoso estratificado con edema intercelular y alta vascularización.

## DISCUSIÓN

Los protocolos para acelerar la regeneración ósea favorecen la conservación de la arquitectura del hueso (altura y anchura). Sin embargo, para ello se requieren materiales que de ser autólogos (injerto ideal) aumentan la morbilidad, además de la doble cirugía, mientras que si usamos xenoinjertos, generalmente son importados e incrementan el costo de los procedimientos, mientras que el uso del CaSO<sub>4</sub> es un material muy económico (25).

En los últimos años se han desarrollado múltiples alternativas tanto de origen natural como los aloinjertos Grafton® o BioDBM® con excelentes resultados aunque deben ser importados o traídos de otras ciudades limitando la disponibilidad inmediata e incrementa el costo de las cirugía a diferencia del CaSO<sub>4</sub> que se encuentra disponible en cualquier depósito dental y generalmente está entre los consumibles de un consultorio dental (20,21).

Por otro lado los xenoinjertos Bio-Oss®, Nukbone® o NuOss®, obtenidos de diferentes especies animales requieren procedimientos físico-químicos complejos para hacerlos biocompatibles no descartando la posibilidad de ser transmisores de enfermedades, tal y como reporta Bazan et al. Por su parte el CaSO<sub>4</sub> ha demostrado una baja tasa de morbilidad y alta biocompatibilidad (20,25,41).

Los injertos sintéticos han cobrado gran importancia en los últimos años especialmente, debido a la biocompatibilidad, disposición ilimitada y baja probabilidad de infecciones, la capacidad osteoconductiva y de inducir la osteogénesis propiciando la proliferación de osteoblasto y células madre, además de actuar en la proliferación

de colágeno, tal y como se ha demostrado con el uso del CaSO<sub>4</sub> al usarse como sustituto en varias partes del esqueleto humano (21,25,42).

Estudios previos han demostrado que el sulfato de calcio y el PRFC usados de manera independiente tienen un grado de éxito limitado en las terapias de regeneración ósea guiada. El CaSO<sub>4</sub>, solo es efectivo en el tratamiento de defectos no críticos, por lo que se ha propuesto en los últimos años como un material de barrera más que como un regenerador en sí. Mientras que el PRFC es eficaz sólo cuando se combina con determinados materiales. El CaSO<sub>4</sub> adecuadamente combinado con PRFC es capaz de inducir regeneración ósea en defectos óseos críticos. Los sitios injertados con CaSO<sub>4</sub>-PRFC mostraron un elevado número de vasos sanguíneos (20,21).

## CONCLUSIONES

Debido a que la mayoría de los pacientes que acuden a las facultades de Odontología de las universidades latinoamericanas para rehabilitación bucal y que requieren dichos injertos óseos, son de escasos recursos, se sugiere el uso del CaSO<sub>4</sub>-PRFC.

El sulfato de calcio es un material biocompatible que además sirve como vehículo para factores de crecimiento presentes en el plasma que al reabsorberse proporciona iones cálcicos que estimulan la actividad osteoblástica y permiten la regeneración ósea.

El descubrimiento de las propiedades del sulfato de calcio mezclado con el PRFC puede representar un avance rentable en la medicina y una alternativa a las terapias regenerativas óseas que actualmente existen.



## REFERENCIAS

1. Álvarez-Ruiz P., Fernandes-Batista de Amorim R., Gordón-Núñez M. A., Batista-Souza L., Rejane-Andrade C. Mecanismos inmunológicos involucrados en la patogénesis de los quistes periapicales: Una revisión de los aspectos actuales. *Rev ADM*. 2004; 61 (2): 54-8.
2. Vega-Llauradó A., Ayuso-Montero R., Teixidor Olmo I., Salas Enric J., Marí Roig A., López López J. Opciones terapéuticas en quistes odontogénicos: Revisión. *Av Odontostomatol* [Internet]. 2013 Abr [citado 2016 Jun 13]; 29 (2): 81-93.
3. Rebolledo M., Harris J., Higgins E., Molinares L. Cicatrización y regeneración ósea de los maxilares después de una quistectomía: reporte de un caso y revisión de la literatura. *Univ Odontol*. 2011 Jul-Dic; 30 (65): 71-78.
4. Ettl T., Gosau M., Sader R., Reichert T. E. Jaw cysts – Filling or no filling after enucleation? A review. *Journal of Cranio-Maxillofacial Surgery*. 2012; 40 (6): 485-93.
5. Riachi F., Tabarani C. Effective management of large radicular cysts using surgical enucleation VS marsupialisation. *International Arab Journal of Dentistry*. 1(1).
6. Lalonde E. R. A new rationale for the management of the periapical granulomas and cysts. An evaluation of histopathological and radiographic findings. *Journal of the American Dental Association*. 1970; 80(5): 1056–9.
7. Barbosa-de Pauloa L. F., da Cruz-Perez D. E., Rezende-Rosa R., Fonseca-Oliveira M. T., Durigetto-Juniora A. F. Giant facial dermoid cyst: A case treated by marsupialization. *Revista Portuguesa de Estomatologia, Medicina Dentária e Cirurgia Maxilofacial*. 2014; 55 (3): 167-70.
8. Morgan T. A., Burton C. C., Qian F. A retrospective review of treatment of the odontogenic keratocyst. *J. Oral Maxillofac Surg*. 2005; 63 (5): 635-9.
9. Young-Soo J., Sang-Hwy L., Hyung-Sik P. Decompression of large odontogenic keratocysts of the mandible. *J Oral Maxillofac Surg*. 2005; 63 (2): 267-71.
10. Montealegre-Pérez J. M., Vargas-González A. Lamarsupialización como opción de tratamiento para un tumor odontogénico quertoquistico: presentación de un caso y revisión de literatura. *Revista Científica Odontológica* [en línea]. 2015 [Fecha de consulta: 14 de junio de 2016]; 11 (2): 40-50. Disponible en: <<http://www.redalyc.org/articulo.oa?id=324243574006>> ISSN 1659-1992
11. Swantek J. J., Reyes M. I., Grannum R. I., Ogle O. E. A Technique for Long Term Decompression of Large Mandibular Cysts. *J. Oral Maxillofac Surg*. 2012; 70 (4): 856-9.
12. Cakarar S., Selvi F., Isler S. C., Keskin C. Decompression, enucleation, and implant placement in the management of a large dentigerous cyst. *J. Craniofac Surg*. 2011; 22 (3): 922-4.
13. Meningaud J. P., Oprean N., Pitak-Arnop P., Bertrand J. C. Odontogenic cysts: a clinical study of 695 cases. *J. Oral Sci*. 2006; 48 (2): 59-62.
14. Ochsenius G., Escobar E., Godoy L., Peñafiel C. Odontogenic cysts: analysis of 2,944 cases in Chile. *Med Oral Patol Oral Cir Bucal*. 2007; 12 (2): 85-91.
15. Torrealba R., Bozan F., Mebus C. Tumor Odontogénico Queratoquistico: Revisión de la Literatura a Propósito de un Caso Clínico. *Int. J. Odontostomat*. 2013; 7 (3): 373-7.
16. Kramer I. R., Pindborg J. J., Shear M. The WHO Histological Typing of Odontogenic Tumours. A commentary on the Second Edition. *Cancer* 1992; 70 (12): 2988-94.
17. Nart J., Gagari E., Kahn M. A., Griffin T. J. Use of guided tissue regeneration in the treatment of a lateral periodontal cyst with a

- 7-month reentry. *J. Periodontol.* 2007; 78 (7): 1360-4.
18. Klijn R. J., Meijer G. J., Bronkhorst E. M., Jansen J. A. *Tissue Engineering Part B: Reviews.* September 2010; 16 (5): 493-507. doi:10.1089/ten.teb.2010.0035.
  19. Becker W., Urist M., Becker B. E., Jackson W., Parry D. A., Bartold M., et al. Clinical and histological observations of sites implanted with intraoral autologous bone grafts or allografts: 15 human reports. *J. Periodontol.* 1996; 67: 1025-33.
  20. Papageorgiou S., Papageorgiou P., Deschner J., Götz W. Comparative effectiveness of natural and synthetic bone grafts in oral and maxillofacial surgery prior to insertion of dental implants: Systematic review and network meta-analysis of parallel and cluster randomized controlled trials. *Journal of Dentistry.* 2016;48:1-8.
  21. Muñoz Corcuera M, Trullenque Eriksson A. Comparación entre distintos sustitutos óseos utilizados para procedimientos de elevación de seno maxilar previo a la colocación de implantes dentales. *Avances en Periodoncia.* 2008; 20 (3).
  22. Haas Junior O., da Silva Meirelles L., Scolari N., Emmel Becker O., Fernandes Santos Melo M., Belle de Oliveira R. Bone grafting with granular biomaterial in segmental maxillary osteotomy: A case report. *International Journal of Surgery Case Reports.* 2016;25: 238-242.
  23. Bae J. H., Kim Y. K., Myung S. K. Effects of platelet-rich plasma on sinus bone graft: meta-analysis. *J Periodontol.* 2011; 82 (5): 660-7.
  24. Yupanqui A., Martínez A. Injerto autólogo de calota craneana para reconstrucción de piso de órbita en trauma facial: Reporte de caso. *Rev Estomatol Herediana* 2005; 15 (2): 168-70.
  25. López J., Alarcón M. Sulfato de calcio: propiedades y aplicaciones clínicas. *Rev Clin Periodoncia Implantol Rehabil Oral* [Internet]. 2011 [citado 2016 Jun 13]; 4 (3): 138-43.
  26. Strocchi R., Orsini G., Iezzi G., Scarano A., Rubini C., Pecora G., Piattelli A. Bone regeneration with calcium sulfate: Evidence for increased angiogenesis in rabbits. *J Oral Implantol.* 2002; 28 (6): 273-8.
  27. Guarnieri R., Pecora G., Fini M., Aldini M. M., Giardino R., Orsini G., et al. Medical grade calcium sulfate hemihydrate in healing of human extraction sockets: Clinical and histological observations at 3 months. *J. Periodontal.* 2004; 75 (6): 902-8.
  28. Lynch S. E., Marx R. E. *Tissue Engineering: Applicationns in Maxillofacial Surgery and Periodontics.* Editorial: Quintessence Books, 1999 Illinois-Estados Unidos.
  29. Tovar Nick M., Mazor Ziv, Mamidwar Sachin, Ricci John L. Reparación ósea en defectos periodontales el uso de un compuesto de aloinjerto y sulfato de calcio (DentoGen) como barrera. *Journal of Oral Implantology* Orim. 2011.
  30. Hannink G., Arts J. J. Bioresorbability, porosity and mechanical strength of bone substitutes: What is optimal for bone regeneration? *Injury.* 2011; 42 (2): 22-5.
  31. Ochandiano-Caicoya S. Relleno de cavidades óseas en cirugía maxilofacial con materiales aloplásticos. *Rev Esp Cirug Oral y Maxilofac* [Internet]. 2007 Feb [citado 2016 Jun 13]; 29(1): 21-32.
  32. Beca T., Hernández G., Morante S., Bascones A. Plasma rico en plaquetas: Una revisión bibliográfica. *Avances en Periodoncia* [Internet]. 2007 Abr [citado 2016 Jun 13]; 19(1): 39-52.
  33. Anitua E. Plasma rich in growth factors: preliminary results of use in the preparation of future sites for implants. *Int J Oral Maxillofac Implant.* 1999; 14 (4): 529-35.
  34. Tozum T. F., Demiralp B. Platelet-rich plasma: a promising innovation in dentistry. *J. Can Dent Assoc.* 2003; 69 (10): 664.

35. Khairy N. M., Shendy E. E., Askar N. A., El-Rouby D. H. Effect of platelet rich plasma on bone regeneration in maxillary sinus augmentation (randomized clinical trial). *Int J. Oral Maxillofac Surg.* 2013; 42 (2): 249–55.
36. Plachokova A. S., Nikolidakis D., Mulder J., Jansen J. A., Creugers N. H. Effect of platelet-rich plasma on bone regeneration in dentistry: a systematic review. *Clin Oral Implants Res.* 2008; 19 (6): 539–45.
37. Unuma H., Matsushima Y. Preparation of calcium phosphate cement with an improved setting behavior. *Journal of Asian Ceramic Societies.* 2013; 1(1): 26-9.
38. Van der Stok J., Van Lieshout EM, El-Massoudi Y., Van Kralingen GH, Patka P. Bone substitutes in the Netherlands – a systematic literature review. *Acta Biomater.* 2011; 7 (2): 739–50.
39. Intini G., Andreana S., Intini F. E., Buhite R. J., Bobek L. A. Calcium sulfate and platelet-rich plasma make a novel osteoinductive biomaterial for bone regeneration. *J. Transl Med.* 2007; 5: 13.
40. Anitua E. Un enfoque biológico de la implantología. 1a ed. España: Team Work Media España; 2008.
41. Bazán M., González N., Delgado L. Xenotransplante: estado actual, limitantes y expectativas. *Rev Cubana Cir.* 2004; 43(2). Obtenido de [scielo.sld.cu/scielo.php?script=sci\\_arttext&pid=S0034-74932004000200010#cargo](http://scielo.sld.cu/scielo.php?script=sci_arttext&pid=S0034-74932004000200010#cargo).
42. Brunelli G., Carinci F., Palmieri A., Girardi A., Bonelli P., Vazzoler G., Magnabosco F., Sollazzo V. Osteoblast differentiation of dental pulp stem cells after perioglass treatment. *Europ J. Inflam.* 2011; 9 (2):105-8.



Attribution (BY-NC) - (BY) You must give appropriate credit, provide a link to the license, and indicate if changes were made. You may do so in any reasonable manner, but not in any way that suggest the licensor endorses you or your use. (NC) You may not use the material for commercial purposes.